Aus der städtischen Entbindungsanstalt (Sophienhaus) Kassel
(Direktor: Dr. G. Baumgart)
und dem Pathologischen Institut der Universität Marburg
(Direktor: Prof. Dr. M. Versé)

Ueber einen Fall von Excessbildung im Bereich der Kloakengegend bei einem weiblichen Neugeborenen.

(Mit 1 Abbildung)

Inaugural-Dissertation

zur

Erlangung der Doktorwürde

in der Medizin, Chirurgie und Geburtshilfe

der

Hohen Medizinischen Fakultät

der Philipps-Universität zu Marburg

vorgelegt von

Ernalise Schorbach
aus Kassel.

Marburg 1930

Buchdruckerei von Joh. Hamel

Angenommen von der medizinischen Fakultät Marburg
am 31. Juli 1930.

Gedruckt mit Genehmigung der Fakultät.

Referent: Prof. Dr. M. Versé.

R. UNIV.
BIBLIOTHEEK
LEIDEN

In der städtischen Entbindungsanstalt (Sophienhaus) Kassel wurde am 30. 11. 1924 ein Kind geboren, bei dem eine starke Auftreibung des Abdomens sowie das Fehlen einer Analöffnung besonders auffiel. Der Versuch, den Enddarm von einer in der Analgegend befindlichen Grube operativ zu erreichen, sowie die Anlegung eines Anus praeternaturalis führte zu keinem Erfolg. Das Kind starb am 9. 12. 24. Die Sektion im Pathologischen Institut der Universität Marburg ergab eine komplizierte Mißbildung im Bereich der Kloakengegend. Interesse erwecken besonders enorme Exceßbildungen sämtlicher drei Ausführungsgänge. Dieser seltene, aber für die Pathologie der Mißbildungen bedeutsame Befund dürfte an sich schon eine Veröffentlichung des Falles rechtfertigen.

Anamnestisch sowie über den Verlauf der Geburt ist folgendes zu bemerken. Die Mutter ist eine 28jährige Frau von zartem Körperbau, die 2mal spontan geboren hat. Beide Kinder, Knaben, leben, sind gesund und durchaus normal entwickelt. Einige Jahre nach der Geburt des mißbildeten Kindes hat die Frau wieder ein gut entwickeltes Kind geboren. Beide Eltern geben an, daß, soweit ihnen bekannt sei, bisher keine Mißbildung in der Familie vorgekommen ist. Die Frau hat früher außer Masern und einer Parotitis keine ernstere Erkrankung durchgemacht. Menarche im 17. Jahr, Menses stets unregelmäßig. Während der Schwangerschaft hat die Frau gegenüber früheren Schwangerschaften keine abweichenden Erscheinungen bemerkt.

Bei der Aufnahme in die Entbindungsanstalt Kassel am 30. 11. 24 befindet sich die Frau im 8. Monat der Schwangerschaft. Nach der äußeren Beckenuntersuchung liegt ein allgemein verengtes plattrachitisches Becken vor. Die Frau wird mit Wehen eingeliefert. Der Kopf steht fest im Becken, Herztöne sind hörbar. Es wird eine zweite Schädellage festgestellt. Nach kurzer Wehentätigkeit Spontangeburt eines nicht ausgetragenen Kindes aus zweiter Schädellage, dessen Gewicht 2950 gr, dessen Länge 47 cm beträgt. Das Kind ist auffallend zyanotisch, das Abdomen

ist stark aufgetrieben, über den Hüftknochen findet sich eine kreisrunde Schnürfurche. Es besteht eine vollkommene Atresia ani. Die Stelle des Anus ist durch eine strahlige Einziehung angedeutet. Ferner fällt eine Mißbildung der äußeren Genitalien auf. Dieselben bestehen aus angedeuteten großen Labien, die unten zusammenstoßen und dadurch an einen Hodensack erinnern.

Dreiviertelstunde nach der Geburt wird an der angedeuteten Stelle des Anus eine Incision gemacht und versucht, das Lumen des Rectums zu erreichen, um den offenbar stark gefüllten Darm zu entleeren. Man findet jedoch nur einen papierdünnen Strang, der als atretisches Rectum angesehen wird. Im Verlauf der nächsten Stunden nimmt die Zyanose zu. An den Extremitäten treten Oedeme auf. 12 Stunden nach der Geburt versucht man, beim Kind einen Anus präternaturalis anzulegen. Es wird ein Schrägschnitt in der linken Unterbauchgegend gemacht. Nach Eröffnung des Peritoneums spritzt ein Strahl Ascitesflüssigkeit heraus. Man gelangt in eine kleine Höhle, in der sich anscheinend eine 2—3 cm lange Dünndarmschlinge befindet. Gegen die Bauchhöhle ist der kleine Raum durch starke Verklebungen abgeschlossen, sodaß von den übrigen Bauchorganen nichts gefühlt werden kann. Die Wunde wird durch Etagennaht geschlossen. Dauer der Operation 15 Minuten. In den folgenden Tagen nimmt der Ascites zu, das Kind verfällt zusehends. 4 Tage nach der Operation geht die Laparotomienaht wieder auf, sie ist schmierig belegt. 9 Tage nach der Geburt tritt der Exitus letalis ein.

Nachgeburt: Die Placenta ist ödematös, wiegt 780 g. Einsenkung der Nabelschnur 2 Querfinger vom Rand der Placenta. Befund der Nachgeburtsteile im übrigen o. B.

Die Leiche wurde dem Pathologischen Institut der Universität Marburg überwiesen, wo die Sektion am 13. 12. 24. folgenden Befund ergab (Sektion 217/24, Prof. Dr. Versé):

47 cm langes Neugeborenes. Die Nägel der Finger erreichen die Kuppe. Der Nabelschnurrest ist stark eingetrocknet und hängt nur noch mit einem dünnen Strang an der Bauchwand. Das Abdomen ist faßförmig aufgetrieben. Der untere

Rippenbogen ist sehr breit, der Zwischenrippenwinkel stumpf. In der linken unteren Bauchgegend, ein Querfinger über der Inguinalfalte, findet sich eine 3 cm lange, 1,5 cm breit klaffende Operationswunde. An ihrem Hautrand sieht man durchgeschnittene Nahtkanäle, wodurch dieser zackig erscheint. Fadenreste hängen ihm an. Man kommt hier mit der Sonde in einen spaltförmigen Hohlraum, aus dem sich etwas trübe, gelbliche Flüssigkeit entleert, und der von unten herauf zur Nierengegend führt. In der Analgegend findet sich an Stelle des Anus eine 2 cm lange Incisionswunde, durch die man in einen ebenso tiefen, frischen Wundkanal nach aufwärts kommt, der, oben trichterförmig zulaufend, im Fettgewebe endet.

Die äußeren Genitalien sind verbildet, sie sehen mehr weiblichen Genitalien ähnlich: Die großen Labien stoßen unten zusammen, haben dadurch ein etwas hodensackähnliches Aussehen. Die kleinen Labien sind ebenfalls unten miteinander verwachsen und bilden mit dem darüber liegenden Praeputium clitoridis einen rüsselförmigen Fortsatz, in dem sich ein schlitzförmiger Spalt von etwa 8 mm Länge vorn öffnet.

Beim Versuch die Bauchhöhle zu eröffnen, stößt man auf ausgedehnte Verwachsungen zwischen Leber und Bauchdecken. Die Nabelvene enthält einige Tropfen frischen Blutes. Die Nabelarterien sind beiderseits vorhanden.

Zwerchfellstand: Rechts 5. Rippe, links 6. Rippe. Dabei ist zu berücksichtigen, daß die Rippen stark nach aufwärts zusammengeschoben sind. Die linke Lunge ist in ihrem Luftgehalt ziemlich herabgesetzt, die rechte Lunge dagegen ist stärker lufthaltig. Der Herzbeutel ist hochgeschoben, das Herz liegt mehr quer. Im Herzbeutel findet sich etwas vermehrte gelbe Flüssigkeit. Am Herzen sind keine Mißbildungen festzustellen, auch die Gefäße sind in der gewöhnlichen Weise angeordnet. Der rechte Ventrikel ist ziemlich kräftig entwickelt.

Hals-, Brust- und Bauchorgane werden im Zusammenhang herausgenommen; der ganze Inhalt der Bauchhöhle wird mit den Bauchdecken herausgeschält.

Die Leber ist von oben nach unten offenbar durch

die Heraufdrängung abgeplattet, sodaß sie in der Mittellinie eine Dicke von etwa 2 cm hat, während ihre Breite etwa 10 cm und ihre Höhe in der Mitte cirka 6,5 cm beträgt.

Die Milz ist durch Verwachsungen verdeckt und nach hinten und oben geschoben, sodaß sie weit zurück in die Zwerchfellkuppel verlagert ist.

Die Nieren liegen an ihrer richtigen Stelle. Die linke Niere ist von vorn nach hinten ziemlich abgeplattet infolge der starken Ausdehnung des Colon descendens. Der linke Ureter ist mäßig erweitert, etwa 2 cm unterhalb der Niere im platten Zustand 7 mm breit. Seine Wand ist mäßig verdickt. Die rechte Niere ist dicker, nicht von vorn nach hinten abgeplattet. Hier mißt der Ureter in der Breite 9 mm. Beide Ureteren sind an die Wand der erweiterten Vaginalhörner fest herangezogen, gleichsam in sie eingelassen. Ihre Ausmündung in die Blase hinein ist sehr eng.

Die Harnblase ist nicht abnorm ausgedehnt, sie enthält etwas gelben Urin. Nach der Eröffnung der Hinterwand kommt man durch das Orifizium urethrae mit der Sonde nach außen durch die äußere Vaginalöffnung. Das Orifizium urethrae ist nach hinten oben verschoben, gleichsam in den oberen Rand des Trigonum urogenitale. Fast in gleicher Höhe, seitlich, finden sich die engen, schlitzförmigen Ureterenöffnungen sodaß das Trigonum urogenitale auf ein schmales Band reduziert ist. Die Wand der Blase ist deutlich verdickt. Die Muskulatur hat im gehärteten Präparate eine Dicke von 2,5 mm. Im mikroskopischen Schnitt durch die Blasenwand finden sich zwei ausgeprägte Muskellagen, die innere ringförmig, die äußere längsgestellt, mit dicken Bündeln. Sie bilden den bei weitem größten Teil der Wand. Das Bindegewebe unter dem Schleimhautepithel ist ebenfalls etwas verdickt, aufgelockert. Das Epithel selbst ist abmazeriert. Nur hier und da sind noch einige kleine Reste übrig geblieben.

Hinter der Blase liegen zunächst zwei sackartige, starkwandige Gebilde die aus einem y förmig geteilten Kanal hervor- und in dickere, mehr muskulöse Gebilde übergehen, die sich nach Ausschälung aus den Verwachsungen als Uterushörner erweisen.

Beim Aufschneiden derselben zeigt sich, daß sie in der unteren Hälfte von einer dicken weißlichen Schleimhaut ausgekleidet sind, und daß sich die oberen Hälften durch einen besonderen portioähnlichen Saum stärker gegen die unteren weiteren Räume absetzen. Das Lumen verengt sich nach oben, die Schleimhaut ist hier rötlich gefärbt, die Wand dicker, fleischiger. Die Vaginalwand hat dicht unterhalb des äußeren Muttermunds eine Stärke von 2 mm. Die Uterushörner haben ein weites Lumen, in das man einen mitteldicken Bleistift hineinschieben kann. Ihre Wand dagegen ist nicht verdickt. Sie mißt an beiden Hörnern in der Mitte etwa 2 mm. Die Höhe des äußeren Muttermunds befindet sich ungefähr in Nabelhöhe. Dieser liegt mit seinem Mittelpunkt 5 cm oberhalb des Mons veneris. Unten stoßen die beiden, offenbar den oberen Vaginalhälften entsprechenden Säcke hinter dem Orifizium der Blase zusammen und gehen in den gemeinsamen und nach außen führenden engeren Kanal über. Ihr Lumen ist so weit, daß man bequem in jede dieser Vaginalhälften einen Zeigefinger einführen kann. Die mikroskopische Untersuchung der Vaginalwand ergibt folgenden Befund: Es finden sich zwei Muskelschichten, von denen die innere, mehr circulär verlaufende, bis nahe unter das Epithel reicht. Zwischen den Muskelschichten findet sich eine mäßig dicke Bindegewebslage. Das geschichtete Epithel ist ziemlich abgeplattet, die inneren Zellen sind teilweise etwas abmazeriert. Die Muskulatur macht mehr als die Hälfte der Wand aus, die in ihren äußeren Teilen von einem faserigen, mäßig aufgelockerten Bindegewebe gebildet wird.

Von dem gemeinsamen unteren Vaginalteil aus gelangt die Sonde außerdem durch einen kurzen gebogenen Kanal in einen weiten Hohlraum, der, wie sich nach seiner Eröffnung zeigt, stark mit Gas gefüllt ist und ungefähr 2 Eßlöffel voll dunkel-schmutzig-grau-grün gefärbten schleimigen Meconiums enthält. Nach Anschneiden dieses Sackes kollabiert der im ganzen herausgenommene Bauchhöhleninhalt. Der Sack ist ziemlich dünnwandig, nach oben zeigt er auch gröbere Faltenbildungen. Er entspricht dem unteren Teil

des Colon descendens bezw. sigmoideum. Die Vereinigung mit dem unteren Vaginalteil ist so, daß durch einen schlitzförmigen Spalt sich das enge Verbindungsrohr zunächst nach links wendet und dann nach rechts. Durch den schlitzartigen Eingang und die Abbiegung entsteht eine Art Ventilverschluß. Nach oben zu geht der Sack in der Höhe der Milz durch einen ebenfalls schlitzförmigen Eingang, der von einer halbmondförmigen Schleimhautfalte überdeckt ist und an der Vorderwand etwa 1,5 cm über dem hier tiefsten Punkt des Sackes gelegen ist, in die Flexura coli lienalis über, aus der gelblich gefärbter Schleim herausquillt. Colon transversum und die Dünndarmschlingen sind durch Verwachsungen mehr oder weniger verdeckt. Die Dünndarmschlingen sind größtenteils durch den weiten Sack nach rechts verdrängt und zum Teil platt gedrückt. Beim Lösen der Verwachsungen zeigt sich, daß innerhalb derselben links eine etwas flächenhaftere Blutung in der Nähe der Milz das Gewebe durchsetzt. Es finden sich auf der rechten Seite Coecum, Colon ascendens und Pars ileocoecalis deutlich abgegrenzt. Der Prozessus vermiformis ist in Verwachsungen eingehüllt, aber deutlich zu erkennen. Irgendwelche Durchbrüche oder Atresien sind nicht nachzuweisen. Das Colon transversum ist ziemlich erweitert, fast daumendick. Nach der Ausspülung des unteren Colonendsackes zeigt sich, daß dieser etwa die Größe eines Enteneies hat. An einem histologischen Schnittpräparat durch die Sackwand ungefähr in Nabelhöhe ist sowohl die Längs- wie auch die Ringmuskulatur ziemlich dick im Verhältnis zu der starken Ausdehnung. Das Schleimhautepithel fehlt, (offenbar durch Mazeration abgelöst). Die Lieberkühnschen Krypten erscheinen sehr weit, das Stroma des Interstitiums ist sehr aufgelockert. Zwischen den mit der Sackwand verklebten bezw. teilweise damit verwachsenen Dünndarmschlingen finden sich alte Blutungen mit nur noch schlecht färbbaren Erythrozyten.

Am Gaumen besteht keine Mißbildung. Vom Oesophagus aus gelingt es leicht, den Magen zu sondieren, der nicht erweitert ist.

In die vorher erwähnte Operationswunde ragt das

linke Uterushorn und auch noch das obere Ende der linken Vagina. Gerade am unteren Teil des Wundwinkels findet sich in der Vagina ein 3 cm langer Schnitt, aus dem offenbar die im Operationsbericht erwähnte abfließende milchige Flüssigkeit stammt. An beiden Uterushörnern finden sich keine deutlichen Tubenbildungen, nur etwas fransenartige Anhänge und gleich dahinter ein ungefähr 1 cm langer, flacher und 2—3 mm breiter Körper, der anscheinend das Ovarium darstellt.

Nach Klarlegung der ganzen Verhältnisse zeigt sich also, daß die beiden Vaginen, die kurze Harnröhre und das unterste Darmende ungefähr in gleicher Höhe sich vereinigen zu einem gemeinsamen Gang, der schätzungsweise etwa 1 cm lang ist und von der äußeren Oeffnung aus etwa für einen dünnen Bleistift durchgängig ist.

Pathologisch anatomische Diagnose:

Atresia ani et recti. Difformatio genitalium externarum. Anus vaginalis. Dilatatio permagna partis inferioris coli cum stagnatione meconii. Vagina partim duplex. Uterus duplex. Ectasia et hypertrophia vaginarum. Ectasia uterorum. Orificium urethrae vaginale. Hypertrophia muscularis vesicae urinariae. Peritonitis chronica adhaesiva. Atelectasis partialis pulmonis sinistri (compressione effecta). Vulnera operationum lateris sinistri abdominis et regionis analis.

Epikrise:

Wir finden also in unserem Fall das Abdomen zum großen Teil eingenommen von drei weiten Säcken, von denen der größte durch den unteren Teil des stark erweiterten Colon descendens gebildet wird, während die beiden anderen sackförmigen Gebilde die zwei ebenfalls enorm dilatierten Scheiden darstellen. Die Blase dagegen weist keine Erweiterung auf, wohl aber ist eine Verdickung ihrer Wand augenscheinlich. Im Oberbauch nimmt die auffallend große Leber den meisten Raum in Anspruch.

Durch diese enorme Ausdehnung einzelner Organe ist das Abdomen derart aufgetrieben, daß es beim

Durchtritt durch den Geburtskanal hinderlich wirkte, wie die Schnürfurche beweist, die sich über den Hüftbeinschaufeln befindet. Und außerdem beanspruchen die drei großen Säcke einen so beträchtlichen Teil der Bauchhöhle, daß die übrigen Teile der Bauchorgane, im besonderen die Dünndarmschlingen, ganz zusammengedrückt und nach rechts oben verschoben sind. Als Folge der Raumbeengung im Abdomen erscheint die untere Brustapertur deutlich erweitert und das Zwerchfell ist stark nach oben getrieben, sodaß das Herz vollkommen quer gelagert ist.

Zu den Sackbildungen selbst ist noch zu sagen, daß die beiden Scheiden, sich nach unten verjüngend, mit relativ breiter Kommunikation in den unteren ungeteilten Scheidenteil übergehen, der in Form eines kurzen Kanals die einzige Körperöffnung darstellt. In diesen Kanal gelangt auch die Sonde vom Orifizium int. der Blase, sowie von dem beschriebenen Dickdarmsack aus, indem ein enger gebogener Gang eine Verbindung zwischen Darmsack und unterer Scheide herstellt. Die Stelle, an der normaler Weise die Afteröffnung liegt, ist durch eine Einziehung angedeutet. Und durch eine Incision an dieser Stelle gelangte man auf einen dünnen Strang, der in der Richtung des nicht ausgebildeten Enddarms verlief.

Somit haben wir eine komplizierte Mißbildung vor uns, bei der man wohl zunächst an eine Hemmung der normalen Entwicklung denkt. Doch erscheint diese Erklärung von vorn herein unzureichend, wenn man die beschriebenen Sackbildungen betrachtet. Wir werden dadurch zu der Vermutung geführt, daß über das normale Maß hinausgehende Wachstumsprozesse zum mindesten eine ebenso große Rolle spielen wie die Hemmungsvorgänge, wenn nicht gar erstere das Wesentliche in der Genese der vorliegenden Fehlbildung darstellen.

Wir wissen nun seit Kermauner (7), daß derartige Wachstumsexcesse für die formale Genese vieler Mißbildungen von großer Bedeutung sind. Aehnliche Bildungen wie die Riesenharnblase, ebenso die sackartige Erweiterung des Colons bezw. des Rektums, enorme Dilatationen der Scheiden, wurden

früher rein mechanisch funktionell erklärt. So wurden Fälle beschrieben von Ihl (6), Zedel (14), v. Winckel (13), Orthmann (11), bei denen Dilatation und Hypertrophie als Folge einer Stauung des Inhalts aufgefaßt werden. Daß eine solche Deutung keineswegs dem anatomischen und physiologischen Tatbestand entspricht, hat Kermauner (7), nachgewiesen. Er hat die Unhaltbarkeit jener Theorie an Hand zahlreicher Fälle aufgedeckt und gezeigt, daß wir sie auch für die vorerwähnten Fälle nicht aufrecht erhalten können. Er zeigte z. B., daß in verschiedenen Fällen gar kein Abflußhindernis bestand, daß es der funktionellen Theorie widerspricht, wenn z. B. bei der enormen Dilatation des Rektums Faltenbildung der Schleimhaut zu konstatieren ist, und daß es mit einer Stauung nicht in Einklang zu bringen ist, wenn verschiedene Wandabschnitte verschieden stark hypertrophiert sind, da ja die Stauung gleichmäßig wirkt. Er kam somit, auch auf Grund der histologischen Befunde, zu dem Schluß, daß wir das Entstehen derartiger Mißbildungen nur so verstehen können, daß wir die Exceßbildung als eine der Hemmung gleichwertige Entwicklungsstörung auffassen.

Versuchen wir zunächst, unseren Fall unter dem Gesichtspunkt der Hemmung zu betrachten, so haben wir uns als erstes zu fragen, ob wir eine Kloakenmißbildung vor uns haben, oder ob die Atresia ani im Mittelpunkt der angenommenen Entwicklungshemmung steht. Wir würden mit der Entscheidung dieser Frage zugleich den „teratogenetischen Terminationspunkt" unserer Mißbildung bestimmt haben.

Unter Kloake verstehen wir einen Raum, in den sich alle drei Gangsysteme öffnen, der entweder atretisch sein kann, oder aus dem nur eine einzige Oeffnung nach außen führt. Das letztere trifft in unserem Fall zu. Die Aufteilung der Kloake beginnt normaler Weise bei Embryonen von 6,5 mm und ist vollendet bei Embryonen von 15 mm Länge. Die Entstehung einer Kloakenmißbildung ist somit in die 5.—6. Woche zu verlegen.

Bei Kloakenmißbildungen stellt nach Anders (3) die gehemmte Aufteilung der Kloake die erste Phase der pathologischen Entwicklung dar, während die übrigen, im weiteren

Verlauf der Entwicklung entstehenden Fehlbildungen des Urogenitalsystems und des Darmtrakts sekundär sind. Sie werden als syngenetisch bezeichnet, da sie mit der mangelhaften oder fehlenden Aufteilung der Kloake in kausalem Zusammenhang stehen. So besteht nach Anders (4) bei Kloakenmißbildungen regelmäßig eine gehemmte Vereinigung der Müller'chen Gänge, was nach demselben Autor ein kausales Verhältnis zwischen beiden beweist. Anders erklärt so z. B. einen von ihm beobachteten Fall, für den er als primär die Hemmung der Aufteilung der Kloake ansieht, und wo er annimmt, daß die gleichzeitig einsetzende Hypertrophie der Blasenwand die Müller'schen Gänge an ihrer Vereinigung gehindert habe. Auch in unserem Fall besteht eine ausgesprochene Verdickung der Blasenwand; doch liegt es bei dieser Betrachtungsweise wohl näher, an einen entsprechenden Einfluß von Seiten des dilatierten Dickdarms zu denken. Näheres darüber weiter unten.

Gegen diese Auslegung unseres Falles als primäre Kloakenmißbildung erheben sich jedoch trotz des Bestehens eines gemeinsamen Ausführungsganges für sämtliche drei Gangsysteme verschiedene Einwände. Handelt es sich überhaupt um eine Kloakenmißbildung? Man kann einen Anus vaginalis entwicklungsgeschichtlich schwer erklären. Denn die Müller'schen Gänge, aus denen ja Scheide, Uterus und Tuben entstehen, wachsen erst zu einer Zeit in das Septum uro-rektale hinein, wo dies die Aufteilung der Kloake schon vollendet hat. Nach Kermauner (7) sind die Fälle von Atresia ani vaginalis, soweit sie zu den Kloakenmißbildungen gerechnet werden können, vielmehr als Einmündungen der Scheide in den Darm aufzufassen, und der endgültige Befund als durch sekundäres Wachstum verändert zu erklären. Es wird dies zurückgeführt auf eine ventrale Wachstumsdeviation des Septum urorektale. Nach Stieda ist der Anus vaginalis nur durch eine Störung der Anlage des primären Dammes zu erklären.

Näher liegend ist es jedoch, die Verbindung des Darms mit der Scheide als sekundär anzusehen, indem nach Verwachsung zwischen beiden ein Durchbruch stattgefunden hat.

Dafür spricht auch die Tatsache, daß das Rektum einmal angelegt war, wie der bindegewebige Strang beweist, auf den man bei der Incision kam, die Aufteilung der Kloake also erfolgt war. Auch müssen wir, aus später zu erwähnenden Gründen, eher eine dorsale Wachstumsdeviation des Septum uro-rektale annehmen als eine ventrale. Möglich ist es allerdings auch, den gemeinsamen Ausführungsgang als Sinus urogenitalis aufzufassen. Auch unter dieser Voraussetzung müssen wir aber behaupten, daß die Aufteilung der Kloake stattgefunden hat, wenn auch vielleicht in quantitativ abweichender Form. Dies beweist der schon erwähnte bindegewebige Strang sowie die deutliche Bildung einer Analgrube, die nach Anders (2) fehlt, wenn der Darm in eine Kloake mündet. Auch das Vorhandensein von zwei Nabelarterien macht eine Kloakenmißbildung unwahrscheinlich, da man bei diesen gewöhnlich nur eine solche findet, die man häufiger als persistierende Arteria omphalo-mesenterica, seltener als eigentliche Arteria umbilicalis aufzufassen hat. Also auch, wenn der Kanal den Sinus uro-genitalis darstellt, ist seine Verbindung mit dem Darm als sekundär anzusehen. Für die Auffassung des Kanals als Sinus urogenitalis spricht eigentlich auch die Einmündung der Urethra in denselben. Denn hier liegt kein sekundärer Durchbruch vor, der Verbindungsweg ist deutlich als Urethra erkennbar. Und deren Mündung in die Vagina wäre entwicklungsgeschichtlich nicht zu erklären.

Aber auch unter der Voraussetzung, daß der Kanal keine Kloake darstellt, können wir die gesamte Mißbildung unter einem gemeinsamen Gesichtspunkt betrachten, wenn wir die Atresia ani, bezw. die dieselbe bewirkenden Prozesse, als primär, und die fehlende Vereinigung der Müllerschen Gänge in entsprechender Weise als syngenetisch auffassen, indem der verdickte und erweiterte Colonteil die Vereinigung verhindert hat. Wir haben auch für eine primäre Entstehung von Uterus und Vagina duplex keinerlei Anhaltspunkte. Die Rolle eines abnorm kurzen Ligamentum teres, die genetisch oft als Erklärung herangezogen wird, fällt hier fort, da ja der äußere Muttermund in Nabelhöhe

liegt, somit eine Verkürzung ausgeschlossen ist. Auch andere, später zu erörternde Gründe sprechen gegen einen an den Müller'schen Fäden selbst angreifenden und die Vereinigung derselben direkt hemmenden Vorgang. Ist nun die Vereinigung mechanisch verhindert worden durch den Dickdarm, so ergibt sich daraus die wichtige Folgerung, daß jene Dilatation schon bestanden haben muß zu einer Zeit, wo normalerweise die Geschlechtsstränge zusammenwachsen. Während man nun an und für sich eine starke Dilatation des Dickdarms bei bestehender Atresia ani et rekti wohl rein mechanisch durch Stauung erklären könnte, kann sie zu jener Zeit nur durch einen pathologischen Wachstumsexceß entstanden sein. Denn zu der Zeit, wo der Sack hemmend auf die Vereinigung der Müller'schen Fäden gewirkt hat, besteht ja noch der physiologische Verschluß des Darms durch die Analmembran. (Die Vereinigung der Müller'schen Gänge erfolgt bei Embryonen von 25 mm, die Analmembran schwindet bei Embryonen von 30 mm Länge). Und außerdem kommt eine Stauung von Darminhalt auch deshalb nicht in Frage, weil die Meconiumbildung erst im 4. Embryonalmonat erfolgt, wenn die Leber den Höhepunkt der Entwicklung ihrer Organmasse erreicht hat und die Gallenabsonderung beginnt. Es könnte eine Inhaltsstauung also nur durch eine pathologische Sekretion erklärt werden, womit wir aber wiederum zu der Annahme eines hyperplastischen Prozesses kämen.

Wir sehen also, daß hypertrophische Vorgänge schon eingesetzt haben müssen, ehe wir die Auswirkung eines Hemmungsprozesses feststellen können. Wenn wir nun also in diesem Zusammenhang die Genese der in unserem Fall vorliegenden Atresia ani ergründen wollen, wäre es von vornherein gezwungen, jene einfach als eine Hemmungsbildung auffassen zu wollen. An sich sind für die Erklärung der Atresia ani verschiedene Entstehungsmöglichkeiten in Erwägung zu ziehen. Die Analmembran, die den hinteren und am längsten bestehenbleibenden Teil der ursprünglich sehr ausgedehnten Kloakenmembran nach der Teilung derselben in einen vorderen und einen hinteren Abschnitt durch

die Dammbildung darstellt, ist eine nur aus Ektoderm und Entoderm bestehende Platte. Die einfachste Entstehungsart einer Atresia ani wäre somit ein Bestehenbleiben der Epithelocclusion, an die sich dann sekundär eine mesenchymale Durchwachsung anschließt. So erklärt Kermauner (7) auch bei Kloakenmißbildungen das Bestehen nur einer Körperöffnung für die drei Gangsysteme und damit zugleich das Entstehen der Atresia ani durch stärkeres Wuchern von Mesoderm in den Bereich der Kloakenmembram hinein, also wieder durch einen hypertrophischen Prozeß.

Theoretisch wird auch eine Verschiebung der Analmembran nach vorn genetisch erörtert, was jedoch allgemein als sehr zweifelhaft angesehen wird. Aber eine weitere Möglichkeit besteht darin, daß das Rektum von vorn herein nicht existenzfähig angelegt sein kann, z. B. durch eine dorsale Wachstumsdeviation des Septum uro-rektale. Es wird dann sekundär zurückgebildet, atretisch, und ist später noch an einem zur Analgegend ziehenden bindegewebigen Strang zu erkennen; wir haben dann, wie in unserem Fall, eine Atresia ani et rekti.

Eine Unterscheidung einzelner Formen von Atresia ani et rekti nach ihrer Entstehungsart nimmt Anders (4) vor und leitet, wie wir später sehen werden, daraus wichtige Schlüsse ab für die Möglichkeiten und die Aussichten eines operativen Eingriffs. Er unterscheidet zunächst drei verschiedene Entstehungsmöglichkeiten:

1. Das Rektum ist normal angelegt, bildet sich aber zurück zu einem zur Analgrube ziehenden Strang, infolge Bestehenbleibens der Epithelocclusion. Die Analgrube ist stets vorhanden.

2. Es kommt garnicht zur Bildung eines Rektums, da die Aufteilung der Kloake unterbleibt. Es fehlt in diesem Fall auch stets die Analgrube.

3. Es wird durch dorsale Wachstumsdeviation des Septum urorektale die Aufteilung der Kloake quantitativ gestört, und es wird ein nicht existenzfähiges, sich bald wieder zurückbildendes Rektum angelegt. Die Analgrube kann vorhanden sein oder fehlen.

Wir fanden in unserem Fall eine deutlich ausgebildete Analgrube: bei der Incision kam man auf einen bindegewebigen Strang, der in der Richtung des Rektums verlief. Wir können daher für die Entstehung der Atresia ani in diesem Fall die erste Entstehungsmöglichkeit heranziehen, wahrscheinlich jedoch im Zusammenhang mit den übrigen hypertrophischen Prozessen so, daß hier nicht eine Epithelocclusion mit sekundärer mesenchymaler Durchwachsung vorliegt, sondern daß umgekehrt ein excessives Wachstum des Mesoderms die Ursache der Persistenz der Analmembran sowie der Rückbildung des Rektums ist. Näherliegend ist es vielleicht noch, daß für die vorliegende Mißbildung die dritte Entstehungsart in Betracht kommt. Wir würden damit zum Schluß kommen, daß eine Wachstumsanomalie des Septum uro-rektale die Aufteilung der Kloake zu ungunsten des Rektums gestört hat, und daß diese im Verein mit gleichzeitig einsetzenden Wuchern des Mesoderms zur Atresia ani et rekti geführt hat.

Das Vorhandensein oder Fehlen einer Analgrube ist nun nicht nur von theoretischem, sondern auch von großem praktischen Interesse, da es für die Indikationsstellung zur Operation von wesentlicher prognostischer Bedeutung ist. Nach den Beobachtungen von Anders (2) fehlt nämlich die Analgrube stets dann, wenn der Darm sehr weit entfernt ist oder in eine Kloake mündet; man darf dann von einer Operation wenig Erfolg erwarten. Dagegen hat sich gezeigt, daß bei ausgebildeter Analgrube auch die Entfernung zwischen dieser und dem Darm nicht gar zu groß ist, also die Erwartung berechtigt erscheint, ihn durch eine Incision zu erreichen. Eine Erklärung für diese gesetzmäßigen Beziehungen hat Anders (1) durch entwicklungsmechanische Untersuchungen gebracht. Er konnte damit nachweisen, daß das Ektoderm in der Analgegend unter einem positiv chemotaktischen Einfluß steht, der von den Zellen des Entoderms ausgeht, sodaß sich die ektodermalen Elemente einstülpen und die ektodermale Aftergrube bilden. So erklärt es sich, daß man bei Atresia ani nur dann eine Analgrube findet, wenn der Enddarm dem Ektoderm der Regio analis so dicht

benachbart liegt, daß die entodermalen Elemente ihren „hormonalen Einfluß" geltend machen können.

Wir haben nun schon wiederholt bei der Deutung der formalen Genese unserer Mißbildung hypertrophische Prozesse in den Vordergrund stellen müssen. So waren sie wesentlich bei der Erklärung der Atresia ani et rekti, die wir hier sicher nicht als einfache Hemmungsbildung ansehen können. Einen Wachstumsexceß mußten wir für den dilatierten Dickdarmsack annehmen, da er zu einer Zeit entstanden sein muß, zu der für eine Stauung keine Veranlassung vorlag, es sei denn, daß es sich um Stauung eines pathologischen Sekretionsproduktes handelte, als Folge einer Hypersekretion und somit eines hypertrophischen Prozesses der Darmwand. Daß es richtig ist, den Dickdarmsack als eine Exceßbildung anzusehen, erhellt jedoch nicht nur aus diesen entwicklungsgeschichtlichen Betrachtungen. Auch mechanisch funktionelle Gründe selbst sprechen für diese Auffassung. Wie sollte man es hier mit einer Inhaltsstauung erklären, daß diese Dilatation so streng begrenzt ist! Bei einer Stauung sollte man doch annehmen, daß sie sich weiter proximal auf den übrigen Darm fortsetzt und ganz allmählich abnimmt. Hier aber geht der Sack ganz plötzlich durch eine spaltförmige Oeffnung am oberen Ende in die nicht erweiterte Flexura coli lienalis über. Auch das Colon transv. ist erweitert, aber es ist durch jene enge Stelle an der Flexura lienalis von dem Sack getrennt, wogegen eine Stauung einen gleichmäßigen allmählichen Uebergang bewirken würde. Die übrigen Darmteile sind verdrängt und z. T. komprimiert, sie zeigen keine Erweiterung. Und nicht zuletzt läßt die an manchen Stellen deutliche Faltenbildung der Schleimhaut eine Stauung als Ursache ausschließen; bei einer derartigen Stauungsdilatation wären sicher längst alle Falten verstrichen.

Unterstützt werden wir in dieser Auffassung auch, wenn wir die gleiche Dilatation an den beiden Scheiden in Betracht ziehen, bei denen sich ja die Vermutung eines Wachstumsexcesses noch weit mehr aufdrängt. Auch die beiden Uteri sind stark erweitert, ihre Wand dagegen ist nicht sonderlich verdickt. Wir finden hier für eine Stauung auch nicht

den geringsten Anlaß. Der getrennte obere Abschnitt der Scheide, der ja sackartig erweitert ist, geht bds. in relativ breiter Kommunikation in den gemeinsamen unteren Scheidenteil über, und dieser führt nach außen als ein Kanal, der weit genug ist, um durchaus den Abfluß aus den Scheiden zu gewährleisten. (Die Möglichkeit, diesen Kanal als Sinus uro-genitalis anzusehen, habe ich schon oben erwähnt). Daß eine mechanische Inhaltsstaunng entstehen konnte, ist also direkt ausgeschlossen. Und auch hier muß man fragen, was sich hätte stauen sollen. Es wurde eine trübe Flüssigkeit in den beiden Scheiden vorgefunden. Man könnte auf den Gedanken kommen, daß eine Rückstauung von Urin vorliege. Aber dazu müßte unbedingt irgend ein mechanisches Hindernis vorliegen unterhalb der Mündung der Urethra in die Vagina. Das ist, wie wir gesehen haben, keineswegs der Fall. Es wäre auch nicht einzusehen, warum eine solche Stauung nur die Scheiden und nicht auch Urethra und Blase betreffen sollte. Zedel (14) beschreibt einen Fall, bei dem ebenfalls eine starke Dilatation der Vagina besteht, die gefüllt ist mit einer wässrigen Flüssigkeit. Zedel nimmt an, daß diese Flüssigkeit hauptsächlich aus angesammelten Detritusmassen bestände. Da auch im Falle Zedel ein wenn auch enger Ausführungsweg vorhanden ist, die verflüssigten Detritusmassen also abfließen konnten, kann es zu einem vermehrten Vorhandensein derselben in der Scheide nur dadurch gekommen sein, daß sie in übermäßiger Menge gebildet worden sind. Die reichlich in der Flüssigkeit schwimmenden Epithelien lassen einen hypertrophischen Prozeß der Schleimhaut vermuten, der überhaupt, wie die deutliche Wandverdickung zeigt, alle Wandschichten betrifft. Auch in unserem Fall können wir die in der Scheide befindliche Flüssigkeit durch ähnliche Schleimhaut- und Wandprozesse erklären, zumal wir auch hier schon makroskopisch eine deutliche Verdickung der Wand feststellen können, die im auffallenden Gegensatz steht zu der enormen Dilatation. Auch wenn man an sich eine funktionell entstandene Hypertrophie in Erwägung ziehen könnte, so erscheint dies doch sehr unwahrscheinlich; man

erwartet bei einer derartigen Dilatation entschieden eine Verdünnung der Wand. Ebenso wurde bei der Sektion die Schleimhaut selbst als auffallend dick befunden. Im histologischen Schnitt zeigte die Schleimhaut geschichtetes Epithel, und als wesentlichen Bestandteil der Wand findet man Muskulatur und Bindegewebe. Nach Kermauner (7) müssen wir für die Wandverdickung der Scheide und für die Produktion des Inhalts einen pathologischen Prozeß annehmen, der sich in den Organen abspielt, eine primäre Wucherung, ein excessives Wachstum aller Wandschichten, speziell der Schleimhaut. In einem von v. Winckel (13) beschriebenen Fall wurden histologisch an der Schleimhaut von Corpus und Cervix uteri papilläre Excrescenzen gefunden, mit kubischem Epithel bedeckt, erweiterte Drüsen in der Tiefe mit papillenartigen Vorsprüngen. v. Winckel deutet diesen Befund als eine auffällige Hypertrophie der Mucosa, die die starke Absonderung geliefert hat.

Häufiger noch als die starke Erweiterung von Darm und Scheide begegnet uns in der Literatur eine solche der Harnblase. Sie kann ebenfalls enorme Dimensionen annehmen und zu einer solchen Auftreibung des Abdomens führen, daß dadurch ein Geburtshindernis entsteht, wie die von Magenau (9) und Angerer (5) beschriebenen Fälle beweisen. Auch für die Blase ist durch die makroskopisch erkennbare Hypertrophie der Wand sowie durch die mikroskopische Untersuchung ein aktiver Wachstumsprozeß der Wand als Ursache der Exceßbildung erwiesen. Zu erwähnen ist hier der oft erhobene Befund, daß die Wand ganz unregelmäßig verdickt ist, daß dünne Wandstellen mit hypertrophischen abwechseln, und daß die dünnen Wandstellen nicht etwa eine besondere Ausbuchtung zeigen, wie das bei einer Stauung doch natürlich wäre. Kermauner (7) erwähnt in diesem Zusammenhang auch die oft beobachtete Asymmetrie der Harnleitermündungen als ein gegen die Stauungstheorie sprechendes Moment. Erklärend für diese Unregelmäßigkeit in der Entstehung von Hypertrophien und Dilatationen nimmt Anders (4) an, daß verschiedene Wachstumszentren vorhanden seien. Diese Auffassung fußt

auf dem histologischen Befund von Zellansammlungen in derartigen Gebilden, die den Eindruck von Granulationsgewebe machen. In unserem Fall ist zwar das Lumen der Blase normal weit, dagegen erscheint die Blasenwand deutlich verdickt. Wir können bei den vorliegenden anatomischen Verhältnissen kaum annehmen, daß die Blase zur Austreibung des Urins vermehrte Arbeit hätte leisten müssen und so die Muskulatur funktionell hypertrophiert wäre. Denn die Urethra ist glatt durchgängig, es besteht keinerlei Hindernis. Ebensowenig ist die starke Dilatation der Ureteren funktionell zu erklären, man kann auch für das abnorme Verhalten der Ureteren ein mechanisches Abflußhindernis als Ursache nicht finden. Die Ureterenmündungen sind von normaler Weite, die Ureteren selbst dagegen zeigen eine Weite von 7 und 9 mm, wogegen das Nierenbecken bds. keine Dilatation aufweist. Kermauner hat auch für solche und ähnliche Fälle, bei denen zuweilen noch eine große Unregelmäßigkeit des Volumens in den einzelnen Abschnitten oder auch ein starkes Längenwachstum und dadurch eine Schlängelung der Ureteren hinzukommt, als Folge einer mesenchymalen Wachstumsunregelmäßigkeit aufgefaßt. Auch Angerer (5) spricht von einer mesodermalen Fehlbildung, in deren Entwicklung „die Wachstumsharmonie der Gewebskomponenten" gestört sei, sodaß teils Erweiterung, teils Lichtungsverschlüsse teils Divertikelbildungen zustande kommen können.

Interessant erscheint in diesem Zusammenhang ein von Kobayashi (8) veröffentlicher Fall von „Elephantiasis der Bauchhaut und Hypertrophie des Harnapparats und des Enddarms." Dieser Fall ist von wesentlicher Beweiskraft für die Bedeutung hypertrophischer Prozesse bei der Entstehung bestimmter Mißbildungen, da hier der gesamte pathologische Befund allein durch die Wachstumsexcesse der verschiedensten Organe erklärt werden kann. Es handelt sich um ein männliches Neugeborenes. Es besteht eine elephantiastische Verdickung der Bauchhaut, die nach der histologischen Untersuchung hauptsächlich auf einer Verbreiterung des Coriums beruht. Ferner ist der Enddarm

außerordentlich dickwandig und ebenso der rechte Ureter, der außerdem stark geschlängelt ist. Er geht kurz vor der Einmündung in die Blase in einen ziemlich großen Sack über. Auch die Blasenwand ist verdickt, ihre Innenfläche sogar gewulstet. Eine Verplumpung weisen schließlich noch die Beckenknochen auf. Es besteht nirgends eine Atresie; die einzige Hemmung der normalen Entwicklung zeigen die Hoden, indem sie nicht in den Hodensack herabgetreten sind, was aber zwanglos als eine mechanische Verdrängung durch die hypertrophischen Bildungen erklärt werden kann. Ich zitiere die Auslegung des Falles nach Kobayashi: „Abgesehen davon, daß schon der hohe Grad der Hypertrophie des Harnapparates bei dem elf Tage alten Kind gegen eine mechanische Erklärung spricht, könnte letztere nicht die hier vorhandene Verdickung der Bauchdecken sowie der Wand des Enddarms verständlich machen. Die Hypertrophie der Bauchhaut, des Harnapparates und des Enddarms lassen sich aber ungezwungen erklären, wenn man eine sehr frühzeitige Entwicklungsstörung annimmt und zwar zu einer Zeit, wo Blase und Darm noch nicht von einander getrennt sind, also noch das Kloakenstadium besteht, und die spätere vordere Blasenwand noch mit der Körperoberfläche in Verbindung steht. Das ist bekanntlich bei einem Embryo von 5—6 mm Länge der Fall. Nimmt man eine übermäßige Entwicklung der Mesodermanlage bezw. eine Potenz derselben zu gesteigertem Wachstum zu diesem Zeitpunkte an, so sind sämtliche gefundene Mißbildungen in einfachster Form zu erklären".

Auch in unserem Falle hat die mikroskopische Untersuchung ergeben, daß die hypertrophischen Prozesse vorwiegend vom mittleren Keimblatt ausgehen. Es sind an den Wandverdickungen stets besonders Muskulatur und Bindegewebe beteiligt. Aber, wie wiederholt erwähnt, ist auch das Entoderm an der Entstehung der stark erweiterten Organteile beteiligt. Jedenfalls spielen aber auch in unserem Fall Wachstumsexcesse des Mesoderms die beherrschende Rolle.

Kurz erwähnen möchte ich auch die bei dem Neu-

geborenen gefundenen peritonitischen Erscheinungen. In der Bauchhöhle waren sämtliche Organe durch zahlreiche Verwachsungen miteinander verbacken. Es ist über fetale Peritonitis bei gleichzeitiger Mißbildung viel geschrieben worden. Man hat sie in kausalen Zusammenhang gebracht mit den Mißbildungen der Abdominalorgane, indem man sie einerseits als Ursache, andererseits als Folge derselben angesehen hat. Man hat für die Entstehung der Peritonitis im fetalen Leben mechanische und chemische Ursachen herangezogen. Im Falle Olshausen (10) ist ein Uebertritt von gestautem Urin durch die Tube in die Bauchhöhle als Ursache der entzündlichen Veränderungen des Peritoneums angesehen worden. Zu den mechanischen Ursachen gehören solche, die durch Druck, Zug und Torsion eine Gewebsschädigung und nachfolgend eine Entzündung hervorrufen. v. Winckel (13) hält diese letzte Aetiologie für die häufigste.

Auch an später sich verschließende Perforationen des Darms oberhalb von Stenosen ist zu denken. Welche von diesen Ursachen für die früher entstandenen Verwachsungen in unserem Falle besonders maßgebend waren, ist nachträglich nicht mehr genauer zu bestimmen. Auf der anderen Seite weist v. Winckel (13) darauf hin, daß gar nicht immer ein ursächlicher Zusammenhang zwischen Mißbildung und fetaler Peritonitis bestehen muß, da beide auch unabhängig voneinander vorkommen, daß es sich also oft um ein zufälliges Nebeneinander von zwei aetiologisch verschiedenen Vorgängen handeln kann.

Kehren wir nun nochmals zu der Frage zurück, zu welcher Zeit der für unsere Mißbildung entscheidende Prozeß eingesetzt hat. Wir wissen jetzt, daß hier mesodermale Wachstumsanomalien im Vordergrund stehen, daß wir primär keine reine Hemmungsbildung vor uns haben. Wir haben also bei der Bestimmung des teratogenetischen Terminationspunktes auch jene zu berücksichtigen. Wir haben die Entstehung der Atresia ani et rekti erklärt:

1. Durch eine quantitativ gestörte Aufteilung der Kloake d. h. durch Bildung eines nicht existenzfähigen Rektums.
2. Durch gleichzeitig einsetzendes Wuchern mesenchymalen

Gewebes. Die Aufteilung der Kloake ist erfolgt bei einem Embryo von 15 mm Länge. Nehmen wir die erwähnte Wachstumsanomalie des Septum uro-rektale sowie das Einsetzen der hypertrophischen Prozesse kurz vor dieser Zeit an, so lassen sich von diesem Punkt aus alle Mißbildungen unseres Falles einfach erklären. Auch Uterus und Vagina duplex sind von hier aus zu verstehen, sie stellen keine selbständigen Hemmungsbildungen dar. Denn ihre Vereinigung wird rein mechanisch verhindert infolge Raummangels durch die Sackbildungen. So ist auch die Vereinigung der Scheiden im unteren Teil erfolgt, da hier die mesenchymale Wucherung die Rückbildung des Rektums bewirkt hat, und dadurch kein platzraubendes Gebilde sich zwischen die Geschlechtsstränge schiebt. Auch wenn wir den Kanal als Sinus urogenitalis deuten, läßt sich die fehlende Vereinigung und das Ausbleiben des Tieferwachsens rein mechanisch erklären, indem die dilatierten Scheiden keinen Platz im kleinen Becken fanden, sodaß sie getrennt im großen Becken liegen. Eine mechanische Ursache für das Ausbleiben der Verschmelzung der beiden Geschlechtsstränge, sei es durch den Dickdarm, sei es durch die sich in den beiden Scheiden selbst abspielenden Exceßbildungen, erscheint auch durch einen weiteren merkwürdigen Befund wahrscheinlich. Es ist immerhin auffallend bei einer derartig schweren Mißbildung, daß die beiden Müller'schen Fäden so gleichmäßig und so weitgehend ausdifferenziert sind. Die beiden Uteruskörper, die deutlich von der Scheide durch den Muttermund abgesetzt sind, die Scheide selbst, der breite Uebergang in den unteren gemeinsamen Scheidenteil erscheinen auf beiden Seiten qualitativ und quantitativ gleich weit entwickelt. Es ist nach diesem Befund sehr unwahrscheinlich, daß ein hemmender Prozeß an den Müller'schen Gängen selbst eingesetzt und ihre Vereinigung verhindert hat. Es ist sogar zu vermuten, daß die qualitative Ausdifferenzierung während der hypertrophischen Vorgänge fortgeschritten ist. Möglich ist aber auch, daß nach Aufhören des pathologischen Prozesses eine nachholende Entwicklung eingesetzt hat. Es kommt dies sicher vor, wenigstens bis zu einem gewissen Grade, denn

zu einer bestimmten Zeit erlischt für die einzelnen Gewebe ihre prospektive Potenz. Die geschilderte Symmetrie in der Ausbildung des Urogenitalsystems habe ich bei keinem Fall von Exceßbildung in der mir zugänglichen Literatur finden können. Meist handelt es sich um Kloakenmißbildungen, eine oder beide Scheiden sind meist ungleich entwickelt ebenso wie die beiden Ureteren und die oft auch erweitert gefundenen Nierenbecken. Auch Fälle mit einer einfachen Scheide sind beschrieben Ihl (6). Im Falle Anders (4) waren zwar die Müller'schen Fäden auch gleichmäßig ausdifferenziert, aber beide waren atretisch. In diesen Fällen, meist Kloakenmißbildungen, müssen wir also Hemmungs- und Wachstumsvorgänge aetiologisch gleich bewerten, während wir für unseren Fall den Wachstumsanomalien bezw. = excessen entschieden den größeren formalen Einfluß zuschreiben müssen.

Als Entwicklungsumbildung können wir schließlich auch die Verbildung der äußeren Genitalien erklären, wie sie auch bei Kloakenmißbildungen regelmäßig beschrieben wird.

Das interessante Verhalten, daß von demselben pathologischen Prozeß, dem excessiven Wachstum, Dickdarm und weite aber scharf abgegrenzte und symmetrische Teile des Urogenitalsystems betroffen sind, wird erklärt durch die für das Verständnis der formalen Genese komplizierter Mißbildungen überhaupt wichtige Auffassung Kermauners (7): daß der entwicklungsstörende Prozeß nämlich nicht auf ein bestimmtes, bereits anatomisch fertiges, gesondertes Organ sondern auf einen größeren Raum, auf bestimmte Segmente oder Metamerengruppen wirkt. Die Annahme einer sehr früh einsetzenden metamer angeordneten Defektbildung des Epithelrohrs infolge ungleichmäßiger Wachstumsgeschwindigkeit der entodermalen und mesodermalen Bestandteile als die Ursache der Atresien und der Sackbildungen ist auch für unseren Fall einleuchtend. Letzten Endes aber deutet die reiche Kombination der verschiedensten Mißbildungen auf tief greifende Störungen im Keimplasma bezw. bestimmte gesetzmäßige nur topographisch zu erklärende Entwicklungsstörungen hin.

Zusammenfassend sind wir also zu dem Ergebnis gekommen, daß für die Entstehung der vorliegenden Mißbildung als primär eine Wachstumsanomalie des Septum uro-rektale und damit die Anlage eines nicht existenzfähigen Rektums anzusehen ist. Zu gleicher Zeit haben mesodermale Wachstumssteigerungen eingesetzt, die die Atresia ani et rekti zur Folge haben. In etwas höheren Segmenten hat dieses Wuchern nicht zum Verschluß geführt, sondern, da hier die Wand selbst betroffen ist, zu einer Verdickung derselben und zu einer beträchtlichen Erweiterung der betroffenen Gebilde. Dieser hypertrophische Prozeß spielt sich in der Wand von Darm, Uterus und Scheide ab. Wir finden also teils Wandverdickung, teils Erweiterung, teils Lichtungsverschluß als Folge der von Angerer (5) für die Fehlbildungen des Harnapparates beschriebenen „gestörten Wachstumsharmonie der Gewebskomponenten."

Nachtrag.

Leider ist mir bei Fertigstellung der Arbeit eine Mitteilung von Alfred Tobeck (12) entgangen, deren wesentlicher Inhalt hier kurz wiedergegeben sei. Der von ihm beschriebene Fall ähnelt dem unsrigen in vielen Punkten.

Bei einem neugeborenen ausgetragenen Mädchen, vor dessen Geburt „wahre Fluten von Fruchtwasser" abgegangen waren, fand sich eine starke Auftreibung des Leibes, dessen größter Umfang 45 cm betrug und den Partus sehr erschwerte. Die Vergrößerung war bedingt durch die starke Ausdehnung einer erhaltenen Kloake und der doppelten anschließenden Scheide. In den untersten Teil der Kloake mündete der ebenfalls erweiterte Mastdarm und die Harnblase. Eine Verbindung nach außen fehlte, nur ein dünner solider Bindegewebsstrang zog nach den im übrigen vollkommen normal gestalteten äußeren Genitalien hin. Andere Entwicklungsfehler, wie ein Cor triloculare biventriculare mit subaortalem Septumdefekt, dreilappige linke Lunge und Mangel der Gallenblase, traten gegen die Kloakenmißbildung ganz zurück, deren formale Ursache in einer abnorm starken Entwicklung der Kloakenmembran angenommen werden muß. Die in diesem Zusammenhang seltene Häufung von Mißbildungen weist andrerseits auf eine von vornherein im Keim vorhandene Abweichung hin. Zur Erklärung der starken Ausdehnung der Kloake und der in sie einmündenden Hohlgebilde nimmt Tobeck eine „durch die aktive Größenzunahme der Wand bedingte Ansaugung von Flüssigkeit ex vacuo" an.

Erklärung der Abbildung.

Lichtbild der Brust- und Bauchorgane nach der Herausnahme und Härtung.

Herz und Lungen weit hinaufgeschoben. Die große Leber in der Mitte sagittal durch einen Sektionsschnitt durchtrennt. Verwachsungen mit den umgebenden Bauchorganen. Unter der Leber rechts einige Dünndarmschlingen. Links das weite sackartig umgebildete Colon descendens, das sich gleichsam zwischen die beiden Vaginen schiebt, deren oberen Enden die Uteri aufsitzen. Die vordere Bauchwand ist mit der Harnblase nach unten geklappt, die Harnblase an ihrer Hinterwand eröffnet.

r. Lu. = rechte Lunge,
l. Lu. = linke Lunge,
r. Le. = rechter Leberlappen,
l. Le. = linker Leberlappen,
D. = Dünndarmschlingen,
C. d. = Colon descendens,
r. Ut. = rechter Uterus,
l. Ut. = linker Uterus,
r. Va. = rechte Vagina,
l. Va. = linke Vagina,
l. Ur. = linker Ureter,
Hb. = Harnblase,
Bd. = Bauchdecken.

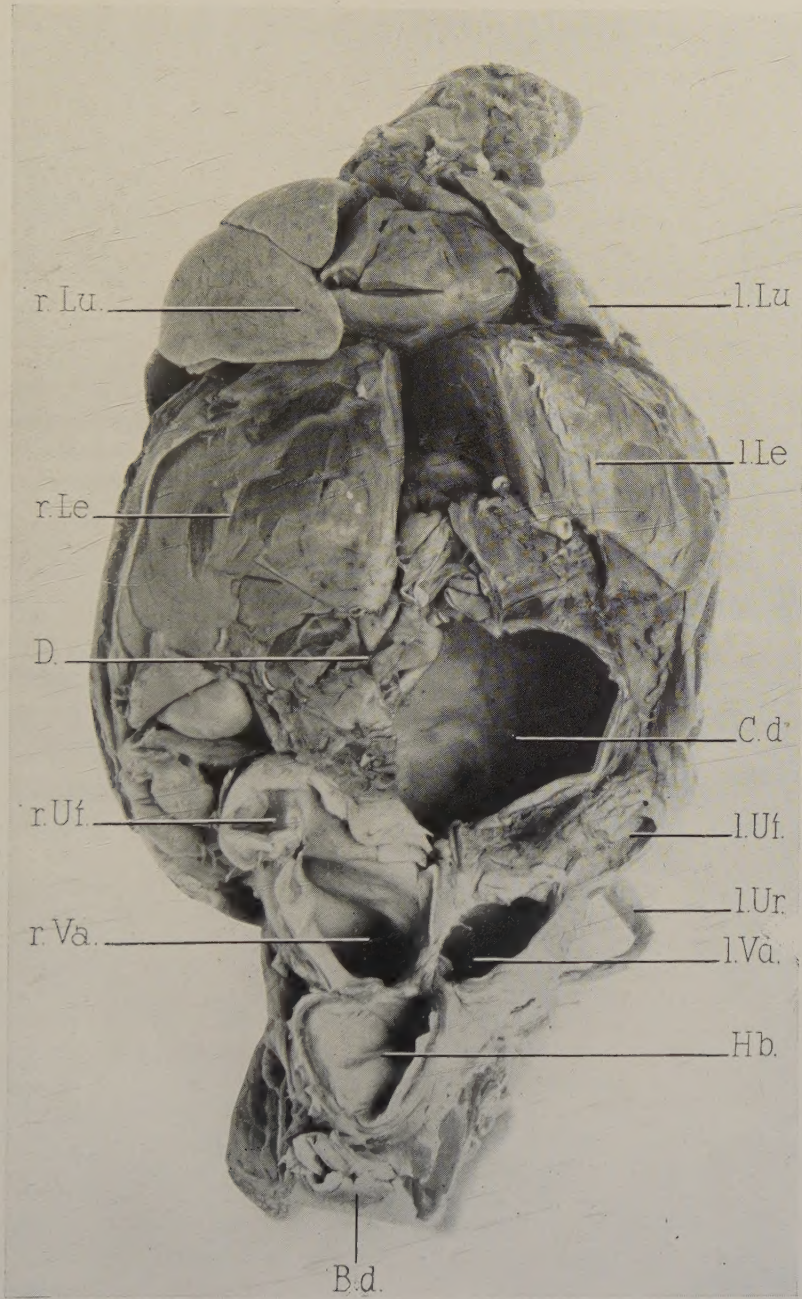
r. Lu.
l. Lu
l. Le
r. Le
D.
C. d
r. Uf.
l. Uf.
l. Ur.
r. Va.
l. Va.
Hb.
B. d.

Literaturangaben.

1. Anders: Entwicklungsmechanische Betrachtungen über Atresia ani et recti. Arch. für Entwicklungsmechanik Bd. 47, 1920.
2. Anders: Kritische Bemerkungen zur operativen Behandlung der Atresia ani et recti. Deutsche Zeitschrift für Chirurgie Bd. 160, 1920.
3. Anders: in Schwalbe, Morphologie der Mißbildungen des Menschen und der Tiere. 3. Teil, 3. Abtlg. 4. Kap: Die Mißbildungen des Darmkanals und der Verdauungsdrüsen einschließlich der Kloakenmißbildungen.
4. Anders: Ueber Kloakenmißbildungen. Virchows Archiv Bd. 229.
5. Angerer: Ueber die angeborene Riesenharnblase, zugleich über das angeborene Blasendivertikel. Zeitschrift für urolog. Chirurgie Bd. 20.
6. Ihl: Eine seltene Mißbildung des Urogenitalsystems eines totgeborenen Mädchens. Zeitschrift für Geburtshilfe und Gynäkologie Bd. 55, 1905.
7. Kermauner: in Schwalbe, Morphologie der Mißbildungen des Menschen und der Tiere. 3. Teil, 2. Abtlg., 3. Kap.: Die Mißbildungen der weiblichen Geschlechtsorgane.
8. Kobayashi: Ueber kongenitale Elephantiasis der Bauchhaut und Hyperplasie des Harnapparats und des Enddarms. Virchows Archiv Bd. 258, 1925.
9. Magenau: Fall von Geburtserschwerung durch congenitale Hydronephrose. Inaug. Diss., Tübingen, 1902.
10. Olshausen: Zur Aetiologie der fetalen Peritonitis. Archiv für Gynäkologie. Bd. 2. 1871.
11. Orthmann: Fetale Peritonitis und Mißbildung (Uterus duplex separatus, Vagina duplex separata, Hydrometra et Hydrokolpos duplex congenita, Atresia vaginae et ani, Peritonitis fetalis, Ascites). Monatsschrift für Geburtshilfe und Gynäkologie. Bd. 25, 1907.
12. Tobeck, Alfred: Ueber Kloakenmißbildungen. Virchow's Arch. Bd. 265, S. 354, 1927.
13. v. Winckel: Ueber Einteilung und Benennung der Bildungshemmungen der weiblichen Sexualorgane. Volkmanns Sammlung klinischer Vorträge. 1899.
14. Zedel: Eine seltene Mißbildung. Zeitschrift für Geburtshilfe und Gynäkologie. Bd. 32, 1895.

Lebenslauf.

Ich, Ernestine, Elisabeth, Hildegard *Schorbach* wurde geboren am 10. 10. 1904 zu Kassel als Tochter des jetzigen Bankdirektors Georg Schorbach und seiner Ehefrau Marie geb. Müller. Von Ostern 1911 bis Ostern 1918 besuchte ich die Kuratoriumsschule (Lyzeum) zu Kassel, von 1918 bis 1924 absolvierte ich die dortige Studienanstalt realgymnasialer Richtung. Nach bestandener Reifeprüfung am 9. Februar 1924 begann ich im Herbst 1924 das Studium der Medizin. Während der 4 vorklinischen Semester studierte ich in München (W. S. 1924/25, S. S. 1925) und Freiburg (W. S. 1925/26, S. S. 1926). Am 3. August 1926 bestand ich in Freiburg die ärztliche Vorprüfung mit „gut". Während der 6 klinischen Semester habe ich studiert in Hamburg (W. S. 1926/27), Zürich (S. S. 1927), Kiel (S. S. 1928) und Marburg (W. S. 1927/28, W. S. 1928/29, S. S. 1929). In Marburg bestand ich am 8. Februar 1930 die ärztliche Prüfung mit „gut".

Meine vorklinischen Lehrer waren:

In München: *Frank, v. Frisch, v. Goebel, Mollier, Romeis, Vogt, Wien, Willstätter.:*

In Freiburg: *Autenrieth, Fischer, Hoffmann, Knoop, Mie, Oltmanns, Schwarz, v. Skramlick.*

Meine klinischen Lehrer waren:

In Hamburg: *Bingold, Bornstein, Brauer, Brütt, Fahr, Haselhorst, Hegler, Knipping, Kümmel jr., Mulzer, Neumann, Roedelius, Runge.*

In Zürich: *Anderes, Clairmont, Gloor, v. Meyenburg, Naegeli, Silberschmidt, Vogt, Walthard.*

In Kiel: *Anschütz, Bitter, Goebell, Heyn, Jores, Löhr, Mau, Schröder, Schultz, Spanner, Specht, Zimmermann.*

In Marburg: *Bonhoff, Brock, Burckhardt, Eimer, Freudenberg, Grüter, Gürber, Hildebrand, Kehrer, Klapp, Kretschmer, Läwen, Müller, Naujoks, Schenk, Schubert, Schwenkenbecher, Uffenorde, Versé, Wiedhopf.*

Seit März 1930 bin ich als Medizinalpraktikantin auf der medizinischen Abteilung des Landeskrankenhauses Kassel tätig.